Anatomía del nervio facial

P Bordure
O Runner
R Robert
F Legent

Resumen. – El nervio facial es un nervio mixto compuesto por una raíz motora y una raíz sensitiva, siendo esta última el nervio intermedio. Ambos contienen fibras vegetativas de naturaleza parasimpática y están unidos durante un largo trayecto intracraneal. Emergen del surco bulbopóntico y alcanzan el conducto auditivo interno. El nervio facial sigue en el hueso temporal un largo trayecto en Z que comprende diferentes segmentos, laberíntico, timpánico y mastoideo, antes de abandonar la base del cráneo por el foramen estilomastoideo. En su trayecto intrapetroso el nervio facial da origen a varias ramas de las cuales las más importantes son los nervios petrosos, el nervio del músculo del estribo y la cuerda del tímpano. Tras su emergencia a través del foramen estilomastoideo, se divide en varias ramas terminales destinadas a la inervación de los músculos cutáneos de la cara y el cuello.

© 2000, Editions Scientifiques et Médicales Elsevier SAS, París. Todos los derechos reservados.

Embriología

Desde el fin de la primera semana de embarazo, el nervio facial (VII) se desarrolla a partir del segundo arco branquial, dentro del complejo acusticofacial. Los arcos branquiales se organizan alrededor del intestino primitivo. Cada uno tiene en su seno elementos óseos, musculares, vasculares, nerviosos y viscerales o glandulares. Los nervios branquiales presentan pues una organización compleja pues se encargan de todos los elementos del arco branquial provenientes de las tres hojas embriológicas (endodermo, mesodermo, ectodermo). El nervio facial inerva por lo tanto todos los elementos provenientes del segundo arco branquial. Los núcleos de los nervios branquiales conservan la misma disposición funcional que la sustancia gris del tubo neural primitivo o de la médula espinal. Así pues, el nervio facial tendrá un núcleo somatomotor para los músculos cutáneos, varios núcleos visceromotores (lacrimomuconasal y salival superior) y núcleos sensitivos, principalmente el núcleo gustativo anexo al núcleo del haz solitario *(fig. 1)*.

Durante la 5ª semana, aparece el esbozo del ganglio geniculado, mientras que el nervio facial se divide en dos ramas distales, una caudal, que constituirá el futuro tronco del facial; la otra se dirige hacia el primer arco y dará la cuerda del tímpano. Al término de esta misma semana, puede identificarse el núcleo motor del VII en el seno del tubo neural estando situado cerca del núcleo del nervio abducens; de ahí, las células van a migrar hasta la posición ventral del tubo.

La parte sensitivosensorial del nervio que constituirá el nervio intermedio (de Wrisberg) aparece más tardíamente, hacia la 7ª semana. Se extiende a partir del ganglio geniculado hasta el tronco cerebral, entre el nervio motor y los VIII pares craneales.

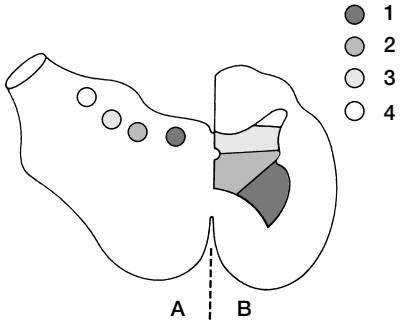

1 *Organización de los núcleos de los nervios craneales: comparación con la médula espinal.*
A. Tronco cerebral.
B. Médula espinal.
1. motor somático; 2. vegetativo motor; 3. vegetativo sensitivo; 4. somatosensitivo.

Las relaciones definitivas entre el nervio facial y el laberinto membranoso se establecen desde la 8ª semana de gestación. Durante las 2 semanas siguientes, la cápsula auditiva cartilaginosa se ahueca creando un profundo surco. La osificación de la cápsula auditiva comienza a la 21ª semana y progresa en sentido anteroposterior. La osificación del canal facial sólo aparece tras la ubicación del nervio facial, sus ramas colaterales y su vascularización [15].

Las principales ramas de división del nervio facial se desarrollan durante las 8 primeras semanas: primero la cuerda del tímpano, el nervio petroso mayor y por último el nervio del estribo.

Philippe Bordure : *Praticien hospitalier.*
Olivier Runner : *Interne des hôpitaux de Nantes.*
François Legent : *Professeur des Universités.*
Clinique ORL et chirurgie cervicofaciale.
Roger Robert : *Professeur des Universités, service de neurotraumatologie.*
Hôtel-Dieu, place Alexis-Ricordeau, 44035 Nantes.

La división en ramas temporofacial y cervicofacial comienza al término de la 7ª semana y desde el principio de la 8ª semana se pueden distinguir pequeños fascículos que atraviesan las regiones temporal, cigomática, bucal, mandibular y cervical.

El trayecto del nervio facial está íntimamente relacionado con el crecimiento del peñasco: rectilíneo desde la cresta neural, se desarrolla con el segundo arco branquial, cerca del primer arco y de la primera hendidura (que formarán el oído externo y medio). Durante la 6ª semana aparece una primera acodadura, provocada por el crecimiento del mesencéfalo, y que se convertirá en la rodilla del facial. Una segunda acodadura, futuro codo del facial, aparece en el 4º mes, provocada por la formación de la cavidad timpánica a partir del primer saco branquial.

Durante la 8ª semana, el nervio facial alcanza la región superficial de la boca mientras que el primordio parotídeo primitivo se desarrolla caudalmente a ambos lados de las ramas del nervio facial, lo que determina un contingente parotídeo exofacial (lateral) y endofacial (medial).

La aparición de las masas musculares de la cara y de las ramas del nervio facial que les están destinadas es concomitante. A la 12ª semana se pueden identificar todos los músculos de la cara. Durante la gestación, si las fibras musculares no son inervadas por las ramas del nervio facial, éstas sufren una involución grasa; tal es el caso en el síndrome de Moebius [13].

Desarrollo posnatal

Al nacer, el hueso timpánico y la apófisis mastoides aún no están desarrollados. La segunda porción del nervio facial emerge directamente en la parte lateral del hueso temporal. La cuerda del tímpano deja el hueso temporal a través del foramen estilomastoideo [2]. Es la unión del hueso timpánico la que determinará la aparición de la tercera porción del nervio facial, cuyo desarrollo será proporcional al de la mastoides. Hasta los 2 años de edad, el nervio facial se encuentra justo bajo la piel, a su salida del hueso temporal, lo que le hace especialmente vulnerable ante traumatismos externos y en particular durante el acceso quirúrgico de las cavidades posteriores del oído medio. El ensanchamiento del timpánico así como el desarrollo de la punta de la mastoides le conferirá un trayecto más profundo entre el 2º y el 4º año de vida. La osificación del canal facial se prolonga durante la primera infancia, principalmente en la región de la ventana oval para la porción timpánica y en el compartimento del ganglio geniculado para la porción laberíntica. En el adulto, las dehiscencias del canal facial son frecuentes, del 55 al 74 % [1, 16], y se localizan selectivamente a nivel de la porción timpánica.

Orígenes del nervio facial

El nervio facial está formado por dos raíces, una raíz motora y una raíz sensitiva, que tienen orígenes diferentes *(fig. 2)*.

RAÍZ MOTORA DEL NERVIO FACIAL

Núcleo motor principal del nervio facial

El núcleo motor del nervio facial está situado en la parte baja del puente, en el seno de una columna celular que prolonga hacia el encéfalo las células del cuerno anterior de la médula y que corresponde a la columna branquial motora. Se sitúa entre el núcleo masticatorio, por encima, y el núcleo ambiguo, por debajo. El núcleo se compone de 7 000 neuronas aproximadamente repartidas en dos grupos principales: dorsal y ventral, y tres otros grupos celulares: inferior, medial y superior [13]. La parte ventral emite las fibras del facial superior y la parte dorsal las del facial inferior.

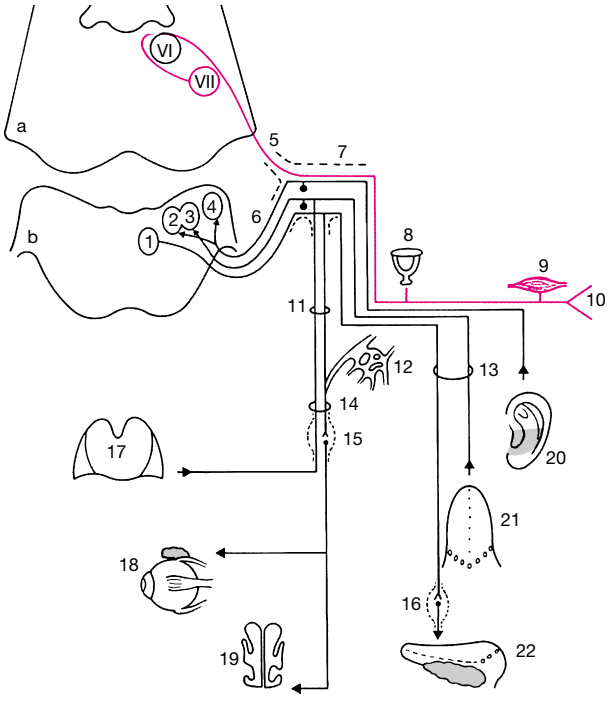

2 *Esquema de los núcleos y de la distribución de las ramas periféricas del nervio facial.*
a. Puente.
b. Médula rostral.
VI. Núcleo abductor.
VII. Núcleo motor del nervio facial.
1. Núcleo salival superior; 2. núcleo solitario; 3. porción gustativa del núcleo solitario; 4. núcleo espinal del V par craneal; 5. raíz motora; 6. raíz sensitiva; 7. ganglio geniculado; 8. músculo del estribo; 9. músculo estilohioideo y vientre posterior del digástrico; 10. ramas terminales del nervio facial; 11. nervio petroso mayor; 12. plexo timpánico; 13. cuerda del tímpano; 14. nervio vidiano; 15. ganglio esfenopalatino; 16. ganglios submaxilar y sublingual; 17. velo del paladar; 18. glándulas lagrimales; 19. mucosa nasal; 20. zona de Ramsay-Hunt; 21. dos tercios anteriores de la lengua; 22. glándulas submandibulares y sublinguales.

El núcleo recibe fibras procedentes del opérculo frontal situado al pie de la circunvolución prefrontal que son transportadas por el tracto corticonuclear (fascículo geniculado) y las vías extrapiramidales. El núcleo del facial inferior recibe fibras nerviosas procedentes de la corteza motora contralateral mientras que las fibras corticonucleares destinadas al núcleo del facial superior provienen de la corteza homo y contralateral. Existen igualmente numerosas conexiones con el cerebelo y con los demás núcleos del tronco cerebral.

Las fibras del núcleo motor principal se agrupan en fascículos que rodean el núcleo del VI antes de emerger del tronco cerebral.

Núcleo lacrimomuconasal

Las fibras parasimpáticas eferentes provienen del núcleo lacrimomuconasal. La mayoría de estas fibras se reúnen con las fibras procedentes del núcleo motor principal a nivel de la raíz motora. Van destinadas a las glándulas lagrimales y a la mucosa nasal.

RAÍZ SENSITIVA Y SENSORIAL (NERVIO INTERMEDIO DE WRISBERG)

Inicialmente son las fibras branquiosensibles que parten del nervio intermedio las que se han denominado fibras gustativas. El núcleo gustativo del nervio intermedio forma con el

del IX subyacente el núcleo gustativo de Nageotte. Las fibras sensitivas remontan el trayecto del nervio intermedio, alternando con las fibras parasimpáticas efectoras. Así se crea un arco refleja entre el gusto y la salivación. Por otro lado, el nervio intermedio tiene clásicamente un territorio de sensibilidad general para la zona de Ramsay-Hunt, la mucosa de la caja timpánica y el dorso de la lengua.

Trayecto y relaciones

PORCIÓN INTRACRANEAL

Emergencia

Las dos raíces del nervio facial salen del tronco cerebral por la parte posterolateral del puente, a nivel de un receso situado entre la oliva inferior y el pedúnculo cerebeloso inferior. La más medial es la raíz motora. El nervio intermedio (de Wrisberg) es más lateral.

El nervio cocleovestibular es lateral. El nervio abducens es medial, el nervio trigémino se encuentra 1 cm por encima y lateralmente; y por debajo, de atrás adelante, los últimos nervios craneales (nervios mixtos y nervio hipogloso). Estos nervios discurren por las cisternas aracnoideas.

Ángulo pontocerebeloso

A nivel del ángulo pontocerebeloso, el nervio facial discurre dentro del grupo acusticofacial; su longitud es de 23 a 24 mm aproximadamente [10]. Su trayecto es transversal desde la parte lateral del surco bulbopóntico hasta el conducto auditivo interno. En la parte medial del espacio, el VII cruza el borde anteromedial del VIII y se sitúa por encima de las fibras cocleares; en la parte lateral, el VII y el VII bis superpuestos reposan sobre el borde posterolateral de las fibras cocleares y sobre el borde anteromedial de las fibras vestibulares.

El nervio intermedio (de Wrisberg) primero lateral con respecto al VII se intercala seguidamente entre éste y las fibras cocleares. Recibe su denominación de esta posición anatómica.

Los nervios craneales carecen de epineuro pero tienen una vaina propia de piamadre y una vaina aracnoidea común. Esta vaina recubre la parte superior del VII pero permanece alejada de la cara inferior del VIII hasta la vecindad del conducto auditivo interno.

- *Relaciones con las paredes de la cisterna pontocerebelosa*

— *medialmente,* la médula oblonga (el bulbo), el puente, el pedúnculo cerebeloso medio;
— *lateralmente,* el hemisferio cerebeloso, el flocculus, el tercio medio de la cara posterior del peñasco;
— *arriba,* el hemisferio cerebeloso que sobresale con la tienda del cerebelo;
— *abajo,* el nervio facial está cerca de la masa lateral y del tubérculo del occipital por encima del cual pasa a algunos milímetros; cruza transversalmente el seno petroso inferior.

- *Relaciones con los elementos del ángulo pontocerebeloso*

— *arriba y medialmente,* la raíz del V que alcanza la incisura trigeminal del borde superior del peñasco;
— *abajo,* se encuentran los nervios mixtos (IX, X y XI) que alcanzan horizontalmente el foramen yugular. La arteria cerebelosa anteroinferior cruza el pedículo acusticofacial entre el VII y el VIII (siempre por debajo del VII) y luego se curva por detrás en el flocculus del cerebelo donde da la arteria subaarcuata. La arteria laberíntica no tiene relación directa con el nervio facial. Suele nacer de la arteria cerebelosa anteroinferior o a veces de la arteria basilar. Llega al pedículo a nivel de la cara ventral del VIII, en el tercio lateral del espacio y emite al contactarlo ramas en T.

Porción intrapetrosa

Conducto auditivo interno *(fig. 3)*

El nervio facial es el elemento más alto del pedículo, penetrando en el conducto auditivo interno por su borde lateral. Debido a su dirección más anterior que la del conducto, el facial se acerca progresivamente a la pared anterior para alojarse en el surco que le conducirá al orificio del canal facial. Mide en promedio 12 mm de longitud [11]. Recubre la mitad medial del nervio vestibular. Entre estos dos nervios se encuentra el nervio intermedio que intercambia fibras con el VII y el nervio vestibular superior, lo que dificulta la disección de estos nervios. El nervio coclear está recubierto por el nervio facial que ocupa del 12 al 19 % de la luz del conducto auditivo interno [3]. Los tres nervios tienen una vaina de piamadre individual. En el fondo del conducto auditivo interno, el nervio puede ir acompañado por una prolongación meníngea, lo que explica que el líquido cefalorraquídeo pueda llegar cerca del ganglio geniculado. El nervio facial está relacionado con la arteria laberíntica, única o doble, que proviene de la arteria cerebelosa anteroinferior y que se encarga por lo tanto de su vascularización. En el 10 % de los casos, la arteria cerebelosa anteroinferior se insinúa en el conducto auditivo interno [11], entre el VII bis y el VIII, o por debajo del VIII, quedándose la mayoría de las veces en el tercio medio del conducto pero pudiendo en algunos casos llegar al fondo del conducto auditivo interno.

Canal facial

Tras su trayecto en el conducto auditivo interno, el nervio facial es rodeado por un canal óseo: el canal facial. Su longitud es de 28 a 30 mm. Sigue un trayecto en forma de Z tridimensional.

Pueden individualizarse tres segmentos. El segmento laberíntico (primera porción) va desde el fondo del conducto auditivo interno al compartimento del ganglio geniculado y

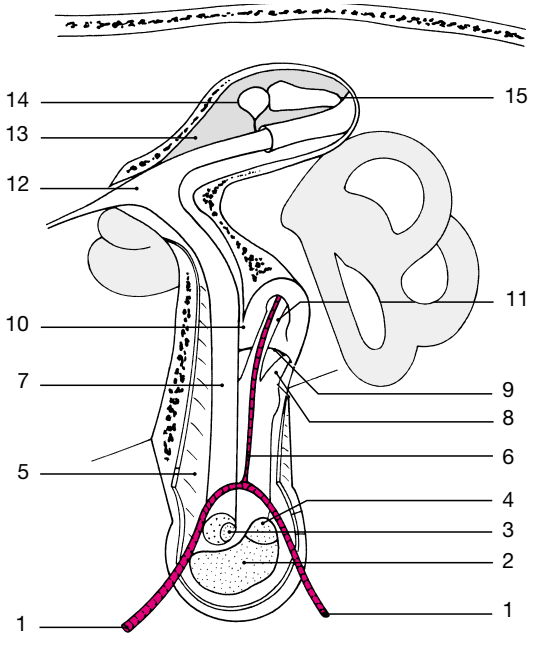

3 *Relaciones del nervio facial en el conducto auditivo interno y su segmento laberíntico (según F Legent).*
1. Arteria cerebelosa anteroinferior; 2. nervio coclear; 3. nervio intermedio; 4. nervio vestibular; 5. duramadre; 6. arteria laberíntica; 7. nervio facial; 8. nervio vestibular inferior; 9. cresta falciforme; 10. Bill's bar; 11. nervio vestibular superior; 12. ganglio geniculado; 13. caja timpánica; 14. cabeza del martillo; 15. apófisis corta (crus breve) del yunque.

se termina por una primera angulación o rodilla del VII. La porción intratimpánica (segunda porción) se prolonga con una segunda angulación o codo del facial; por último, la porción mastoidea (tercera porción) termina en el foramen estilomastoideo tras un trayecto vertical.

• *Segmento laberíntico (fig. 3)*

Contiene el VII y por debajo de él el VII bis. Es la porción más corta y estrecha del canal facial. Su longitud es de 3 a 5 mm y su diámetro medio es de 1 mm [11]. A la entrada del canal facial el diámetro es de 0,68 mm [4]. Además, las fibras nerviosas ocupan el 83 % del espacio del canal, lo que constituye un verdadero estrangulamiento [3].

La dirección del canal facial es transversal, algo oblicua hacia arriba y adelante.

La vascularización es pobre y carece de anastomosis; se lleva a cabo por finas arterias sinuosas procedentes del conducto auditivo interno.

La vaina está constituida por duramadre y periostio pero a veces puede estar constituida por aracnoides y contener líquido cefalorraquídeo.

Las relaciones son:

— 1 mm por delante de la primera vuelta de espira del caracol;

— 1 mm por detrás del vestíbulo con la ampolla de los conductos semicirculares superiores y laterales;

— arriba, la cortical petrosa, que se adelgaza de dentro afuera.

• *Rodilla del facial y compartimento del ganglio geniculado*

Después de su porción laberíntica, el nervio facial forma una rodilla que tiene un ángulo agudo de 75°. El compartimento del ganglio geniculado es a ese nivel la parte culminante del canal facial, lindando con la fosa cerebral media.

Tiene una forma triangular y sus lados miden de 2 a 3 mm.

Contiene el ganglio geniculado, de forma triangular con base anteroexterna, que cubre la rodilla del nervio facial situada en la parte posterior del canal. Su ángulo medial recibe el VII bis cuyas fibras salivales, sensoriales y sensitivas se fusionan con las fibras motoras. Varios nervios parasimpáticos emergen hacia delante del compartimento del ganglio:

— el nervio petroso mayor superficial que nace en el ángulo anterior del compartimento;

— el nervio petroso menor superficial que se separa del ángulo lateral del compartimento del ganglio geniculado y penetra en un hiato accesorio, 2 mm por detrás del nervio petroso mayor superficial.

En el 15 % de los adultos y en la mayoría de los recién nacidos, el compartimento del ganglio geniculado no tiene pared ósea superior; está entonces directamente en contacto con la duramadre.

La vascularización abundante del ganglio le confiere un color rojo violáceo característico que contrasta con el aspecto amarillento de los demás nervios. Se lleva a cabo por la rama petrosa de la arteria meníngea media, que sigue el nervio petroso mayor por el hiato del nervio petroso mayor y va acompañada por numerosas venas.

Las relaciones son:

— lateralmente, la pared medial del ático, por delante del proceso coclearíforme *(fig. 4)*. A este nivel nace el tabique óseo que separa el receso epitimpánico anterior (fosita supratubárica) del resto de la cavidad epitimpánica. La pared ósea del canal facial puede ser muy fina, incluso dehiscente;

— abajo y medialmente, la vuelta basal del caracol;

— por detrás, el ángulo anterolateral del vestíbulo;

— arriba, la fosa craneal media.

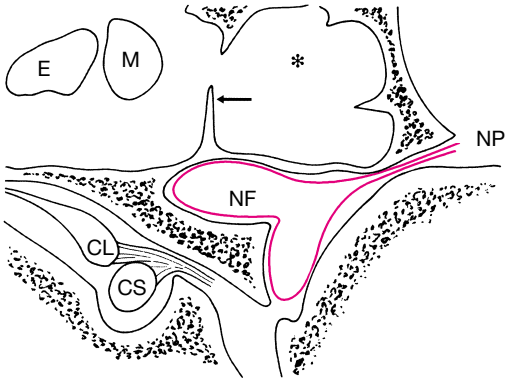

4 *Relaciones de la rodilla del nervio facial: esquema de un corte horizontal de hueso temporal izquierdo a nivel de la rodilla del nervio facial. El nervio facial está relacionado con la pared medial del ático y en particular el tabique (flecha) del receso epitimpánico anterior (fosita supratubárica).*
Y. Yunque.
M. Martillo.
** Receso epitimpánico anterior.*
CL. Canal lateral.
CS. Canal semicircular superior.
NF. Nervio facial.
NP. Nervio petroso.

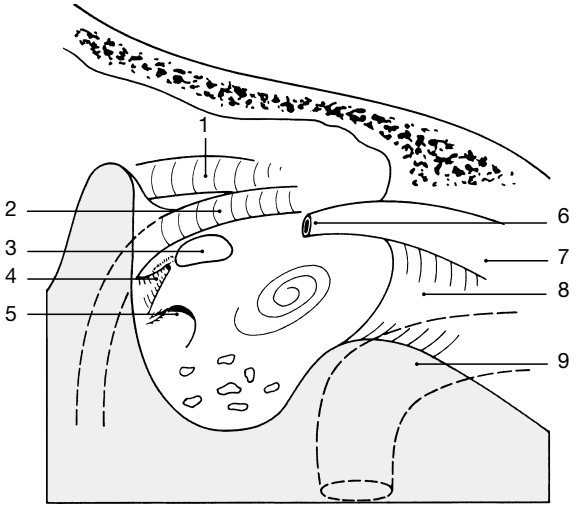

5 *Relaciones de la porción timpánica del nervio facial: vista lateral (según F Legent).*
1. Canal semicircular lateral; 2. nervio facial (porción timpánica); 3. ventana oval; 4. pirámide; 5. ventana redonda; 6. proceso coclearíforme; 7. canal del músculo tensor del martillo; 8. surco tubárico; 9. carótida interna.

• *Porción timpánica (fig. 5)*

La porción timpánica tiene un diámetro de 1,5 mm; sigue un trayecto rectilíneo de 8 a 11 mm de largo que se dirige hacia atrás y algo lateralmente y hacia abajo [11].

A este nivel, las fibras del nervio facial ocupan el 73 % del espacio disponible [3]. La pared ósea es delgada y presenta frecuentemente dehiscencias.

La vascularización se lleva a cabo por una anastomosis arterial entre la rama petrosa de la arteria meníngea media y la arteria estilomastoidea. Varias vénulas son satélites de esta arteriola.

El tercio anterior del canal se encuentra por encima del proceso coclearíforme, en la pared medial del ático, excavado a veces por pequeñas celdas. Se superficializa con respecto a la pared medial de la caja a medida que se dirige hacia atrás.

En su parte media, protruye entre la ventana vestibular (oval) y el canal semicircular lateral con el que forma un ángulo de 10°.

Las relaciones son:

— lateralmente: de adelante atrás, la pared medial del ático, la unión entre la cabeza y el cuello del martillo, la cuerda del tímpano, la rama descendente del yunque;

— arriba: la ampolla del canal lateral y el canal lateral más hacia atrás:

— medialmente: el vestíbulo;

— abajo; la ventana vestibular (oval) y el estribo.

• *Codo del nervio facial (porción piramidal)*

Comienza en la parte posterior de la ventana vestibular y se extiende hasta la pirámide formando una curva de 2 a 6 mm de largo y un ángulo comprendido entre 90 y 125°.

La cima del codo se encuentra 4 mm aproximadamente por detrás del ángulo posterosuperior del sulcus. El espacio óseo excavado de celdas entre el nervio facial y el surco timpánico corresponde a la región del receso facial donde se realiza la timpanotomía posterior *(fig. 6).*

Las relaciones son:

— por encima y lateralmente: el aditus ad antrum, la fosa del yunque que contiene la rama horizontal (crus breve) del yunque. El extremo posterior de la crus breve siempre se encuentra a 2 o 3 mm lateralmente y por encima del canal facial. Es una referencia fundamental para localizar el nivel del nervio facial durante la cirugía del oído medio;

— lateralmente: el receso facial limitado lateralmente por la cuerda del tímpano y el surco timpánico;

— medialmente: el canal facial se acerca a la ampolla del canal posterior del que está separado por unos 2 a 5 mm, según la neumatización del peñasco. En los peñascos neumatizados, están separados por la parte superior del seno timpánico *(fig. 7).*

• *Porción mastoidea*

Se trata del segmento intrapetroso más largo que se extiende desde la pirámide al foramen estilomastoideo de 9 a 12 mm aproximadamente, longitud variable según el desarrollo de la mastoides, y un diámetro medio de 1,5 mm.

Su dirección es vertical y ligeramente curva hacia afuera, describiendo una curva con convexidad posterior. El canal facial está sumergido en un bloque óseo, denominado pared del facial o macizo de Gellé, que forma el suelo del aditus.

Las fibras nerviosas ocupan el 64 % del canal óseo. La vaina bien individualizada se engrosa a partir del foramen estilomastoideo, donde se adhiere al periostio. Esta porción está abundantemente vascularizada por la rama petrosa de la arteria meníngea media y la arteria estilomastoidea.

En su porción mastoidea, el VII da dos ramas colaterales principales:

— el nervio estapedio que pasa por el canal de la pirámide para inervar el músculo del estribo;

— la cuerda del tímpano que nace generalmente 1-3 mm por encima del foramen estilomastoideo y que tras un trayecto recurrente penetra en una parte dehiscente de la hendidura petrotimpánica posterior que constituye el canal posterior de la cuerda. Emerge en la caja timpánica a nivel del ostium introitus entre la capa fibrosa y la capa mucosa de la membrana timpánica. Está acompañada de una rama arterial satélite.

Las relaciones son *(fig. 6):*

— por debajo y por delante: la parte posterior de la caja timpánica;

— por encima y por delante: la pared posterior de la caja que comprende la pirámide, el músculo del estribo y la fosita prepiramidal (del que está separado por 2 a 4 mm de hueso);

— medialmente: la fosa yugular;

— por detrás (de arriba abajo): el antro, las celdas intersinusofaciales, la cresta digástrica que corresponde a la inserción del vientre posterior del músculo digástrico.

SEGMENTO EXTRACRANEAL DEL NERVIO FACIAL

El nervio facial deja la mastoides a nivel del foramen estilomastoideo. En el recién nacido y el lactante, el nervio facial se sitúa inmediatamente bajo los tejidos subcutáneos, describiendo por debajo de la pared inferior del conducto cartilaginoso una curva de concavidad superior [2].

En el adulto, su posición es mucho más profunda; emerge por detrás de la apófisis estiloides, se sitúa medialmente a más de 2 cm de la piel y lateralmente a 1,5 cm de la apófisis transversa del atlas; se dirige entonces por delante, lateralmente y por debajo a la unión del tercio inferior con el tercio medio de la apófisis mastoides, siguiendo una línea que va desde la inserción del lóbulo a la base de la narina. Cruza la cara lateral de la apófisis estiloides, atraviesa el ramillete estiloideo entre la inserción del vientre posterior del digástrico y el músculo estilohioideo para introducirse en el com-

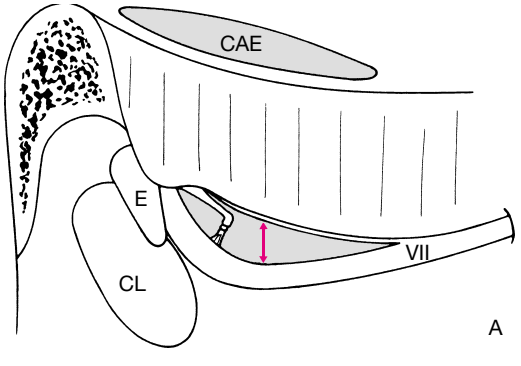

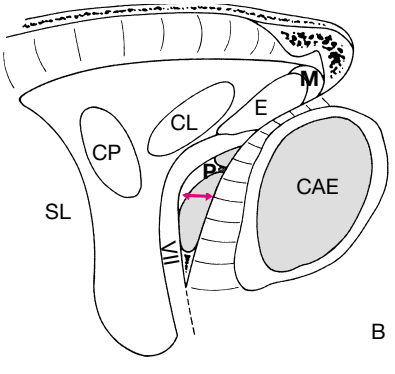

6 *Relaciones del codo y de la tercera porción del nervio facial; el receso facial se ha resecado realizando una timpanotomía posterior.*
A. Vista posterior, puede observarse la distancia entre el surco timpánico y el nervio facial. Este último es más medial, pero se acerca al surco timpánico a medida que desciende hacia el foramen estilomastoideo.
B. Vista lateral, el nervio facial es netamente posterior con respecto al surco timpánico y a la cuerda del tímpano (a nivel de la flecha). Esta distancia disminuye a medida que el nervio facial se acerca al agujero estilomastoideo.
CAE. Conducto auditivo externo.
CL. Canal semicircular lateral.
CP. Canal semicircular posterior.
E. apófisis corta (crus breve) del yunque.
M. Cabeza del martillo.
P. Pirámide.
SL. Seno lateral.

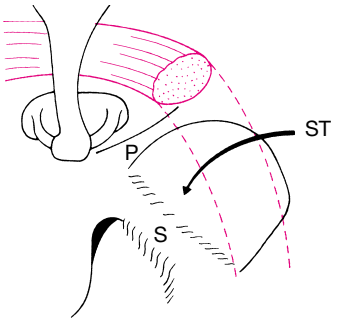

7 *Relaciones del nervio facial con la parte posterior de la caja y en particular con el seno timpánico: la pirámide ha sido resecada.*
P. Ponticulus
S. Subiculum.
ST. Seno timpánico.

partimento parotídeo. Se dirige hacia delante, abajo y lateralmente, para dividirse en dos ramas. Durante ese trayecto, detrás de la parótida, el VII emite varias ramas:

— la rama auricular posterior;

— las ramas destinadas a los músculos estilohioideos y al vientre posterior del digástrico;

— la inconstante rama lingual al estilogloso y al palatogloso.

Las principales relaciones son:

— medialmente: la apófisis vaginal del timpánico, la apófisis estiloides, el músculo estilohioideo y la vena yugular interna;

— lateralmente: el vientre posterior del digástrico, el borde anterior de la mastoides, la arteria occipital que discurre por el vientre posterior del digástrico y el apuntador del trago (o apuntador de Guerrier) que es una referencia quirúrgica importante [9, 18];

— por detrás: la apófisis mastoides, los nervios accesorio (espinal) e hipogloso;

— por delante: cruza la arteria auricular posterior que da entonces la arteria estilomastoidea y sus ramas proximal y distal.

A nivel de la bifurcación, entra en relación medialmente con la vena yugular externa y la arteria carótida externa.

RAMAS TERMINALES

Las ramas terminales se dividen en ramificaciones múltiples a nivel de la parótida, que varían de un individuo a otro y se distribuyen a los músculos cutáneos del cráneo, cara y cuello. Durante su trayecto intraparotídeo, las ramas nerviosas están protegidas por la glándula. Luego se vuelven más superficiales, pero siempre están situadas por debajo del plano del SMAS (sistema musculoaponeurótico superficial) [6].

Rama superior: temporofacial

Se trata de la rama más voluminosa. Se dirige hacia arriba y adelante hacia el cuello del cóndilo, donde recibe dos filetes anastomóticos del nervio auriculotemporal y se divide en cuatro o cinco ramos anastomosados entre sí.

— Los dos ramos temporales comprenden un ramo posterior que cruza el malar 1 cm por delante del trago y da un filete para el músculo auricular anterior y de forma inconstante, un ramo anterior para el músculo frontal.

— Los dos ramos frontales cruzan la apófisis cigomática por la mitad; están destinados a los músculos frontal y orbicular; dan anastomosis al nervio supraorbitario.

— Los ramos palpebrales cruzan el malar más hacia adelante y dan filetes superior e inferior para los músculos superciliar y orbicular de los párpados.

— Los ramos suborbitarios, bastante voluminosos, están situados por encima del conducto parotídeo (de Stenon) al que siguen desde su origen y pasan entre los músculos cigomáticos y caninos terminando a nivel del elevador superficial del ala de la nariz y del labio. Se anastomosan con el nervio infraorbitario (rama del V/2). Inervan dos grupos musculares:

— los músculos de la nariz que comprenden el transverso de la nariz, el dilatador de la narina, el mirtiforme;

— los músculos de la región geniana compuestos por el elevador superficial de la ala de la nariz y del labio, el cigomático mayor y menor, el músculo canino.

— Los ramos bucales superiores, situados por debajo del conducto de Stenon, alcanzan la bola de Bichat. Forman un plexo, con los ramos bucales inferiores, destinados al haz superior del músculo buccinador y al orbicular de los labios.

Rama inferior: cervicofacial

Desciende verticalmente hacia el ángulo mandibular y tras anastomosarse con la rama temporofacial y el nervio auricular principal del plexo cervical, discurre por el borde inferior de la mandíbula y se divide en ramos divergentes. Entre ellos, se distinguen:

— los ramos bucales inferiores que discurren por el tercio inferior del músculo masetero y cruzan los vasos faciales. Inervan el risorius, los haces inferiores del buccinador y el orbicular de los labios;

— el ramo mentoniano: en el neonato, discurre por la mandíbula donde se encuentra muy superficial; en el adulto, suele pasar por debajo del ángulo mandibular y puede encontrarse 2 cm o más por debajo del ángulo [13]. Cruza los vasos faciales y alcanza el triangular de los labios, la borla del mentón y el cuadrado del mentón a los que inerva.

Los ramos bucales inferiores y mentonianos presentan anastomosis con el nervio alveolar para formar el plexo mentoniano.

El ramo cervical desciende en la región suprahioidea y se anastomosa con la rama cervical transversa del plexo cervical superficial.

RAMAS COLATERALES

Ramas intrapetrosas

Nervio petroso mayor superficial

Está formado por fibras aferentes gustativas procedentes del velo del paladar y por fibras parasimpáticas eferentes procedentes del núcleo lacrimomuconasal destinadas a las glándulas lagrimales y a la mucosa nasal.

Tras su emergencia en la parte más alta del compartimento del ganglio geniculado, pasa a través del hiato facial para salir a la superficie sobre la base del cráneo, en la cara anterior del peñasco. Recibe a este nivel el nervio petroso mayor profundo procedente del plexo timpánico así como un ramo del simpático pericarotídeo para formar el nervio del canal pterigoideo (vidiano). Sale del cráneo por el agujero rasgado anterior y atraviesa la base de la apófisis pterigoides para llegar al ganglio pterigopalatino y alcanzar sus órganos diana.

Nervio petroso menor superficial

Se separa del ángulo lateral del ganglio geniculado pasando a continuación por un canal propio del peñasco y desembocando en la cara anterior de éste por un hiato accesorio, por encima y por detrás del nervio petroso mayor superficial. De ahí, se introduce en un surco en la cara anterior del peñasco (paralelo al trayecto del petroso mayor) donde recibe el petroso menor profundo procedente del plexo timpánico. Sale del cráneo por un orificio situado por dentro del foramen oval, alcanzando después el ganglio ótico.

Nervio del músculo del estribo

Nace en la cara anterior del nervio facial a mitad del trayecto de la porción mastoidea y luego se introduce en el canal de la pirámide para inervar el músculo estapedio.

Cuerda del tímpano

Nace en la porción mastoidea del canal facial, a un nivel variable situado generalmente 1-3 mm por encima del foramen estilomastoideo. Tras un trayecto recurrente, penetra en la hendidura petrotimpánica posterior (canal posterior de la cuerda) y se insinúa entre la capa mucosa y la capa fibrosa de la membrana timpánica [12]. Discurre por el repliegue mucoso timpanomalear posterior y luego anterior, tras haber sorteado medialmente el cuello del martillo. Deja la caja por una dehiscencia de la hendidura petrotimpánica anterior (canal anterior de la cuerda). A continuación son posibles dos tipos de trayectos: se dirige horizontalmente por la hendidura, siguiéndola en toda su longitud para emerger cerca de la espina del esfenoides, por delante y medialmente (canal largo); o bien cruza la hendidura oblicuamente para emerger más lateralmente en su parte media (canal corto).

Desciende seguidamente hacia la fosa infratemporal, hacia abajo y adelante, para alcanzar en ángulo agudo el borde posterior del nervio lingual.

La cuerda del tímpano transporta dos tipos de fibras:

— las fibras de la sensibilidad gustativa de los dos tercios anteriores de la lengua conectadas al núcleo solitario;

— las fibras parasimpáticas procedentes del núcleo salival superior. Estas fibras utilizan el nervio intermedio, el ganglio geniculado, el VII intrapetroso antes de llegar a la cuerda. A continuación se sirven del nervio lingual llegando a los ganglios submandibular y sublingual. De ahí las fibras postganglionarias inervan las glándulas submandibular y sublingual.

Ramo anastomótico del vago (también llamado nervio de Arnold) [8]

Se separa en la cara posterior del nervio facial, prácticamente al mismo nivel que la cuerda del tímpano, penetra en un pequeño canal del peñasco que lo conduce hacia la fosa yugular, rodea el golfo de la vena yugular interna para desembocar en el ganglio superior del vago. A nivel del canal facial se divide en dos ramas. La rama inferior transmite las informaciones sensitivas procedentes de la zona de Ramsay-Hunt (mitad posterior del tímpano, parte posterior del conducto auditivo externo, conducto auditivo, concha, trago, antitrago, antehélix, lóbulo). Cruza medialmente la arteria auricular posterior para remontar luego hasta la parte posteroinferior de la porción fibrocartilaginosa del conducto auditivo externo donde se divide en 2 o 3 filetes que perforan el fibrocartilago [5].

■ *Ramas extrapetrosas*

Ramo anastomótico del glosofaríngeo [14]

Filete delgado e inconstante, nace por debajo del foramen estilomastoideo, se dirige medialmente y hacia atrás, pasa alrededor de la vena yugular formando un asa denominada asa de Haller finalizando posteriormente en el ganglio de Andersch.

Ramo auricular posterior

Se dirige lateralmente, cruza el borde anterior del vientre posterior del digástrico, pasa bajo la arteria auricular posterior y se anastomosa con los filetes que provienen del nervio auricular del plexo cervical superficial así como del nervio auriculotemporal. Se divide entonces en dos filetes: uno posterior y horizontal se anastomosa con el nervio occipital por debajo del músculo occipital y envía sus fibras a los tegumentos de la región parietal inferior; el otro vertical sigue el surco del pabellón y termina en los músculos auriculares posterior y superior.

Ramo motor del vientre posterior del digástrico y del estilohioideo

Simple o doble, se dirige de inmediato sobre uno y otro músculo, cerca de sus inserciones superiores.

Ramo lingual [14]

Inconstante, nace por debajo del nervio motor del digástrico. Se dirige hacia la pared lateral de la faringe, anastomosándose con varios ramos del glosofaríngeo, luego atraviesa el constrictor superior, pasa entre la amígdala y el pliegue anterior del velo. Se distribuye a nivel de la base de la lengua en filetes musculares para el palatogloso y el estilogloso (músculos retropulsores de la lengua) y en filetes mucosos para los pilares.

Sistematización de las fibras del nervio facial (fig. 2)

Las fibras del nervio facial tienen orígenes y funciones múltiples.

— Las fibras eferentes motoras inervan los músculos cutáneos de la cara y cuello, el músculo estilohioideo, el vientre posterior del digástrico y el músculo del estribo.

— Las fibras vegetativas eferentes que constituyen la mitad de las fibras eferentes del nervio facial inervan las glándulas lagrimales, las glándulas seromucosas de las cavidades nasales y las glándulas submandibulares y sublinguales.

— Las fibras aferentes conducen las informaciones gustativas procedentes de los dos tercios anteriores de la lengua y las informaciones sensoriales de los compartimentos amigdalares. Además, transportan las sensaciones epicríticas cutáneas de la región de Ramsay-Hunt.

— El nervio intermedio de Wrisberg comprende las fibras aferentes con funciones sensitivas (zonas de Ramsay-Hunt), sensoriales (dos tercios anteriores de la lengua) y las fibras secretorias eferentes parasimpáticas (glándulas submaxilares y sublinguales). Estos dos contingentes, unidos dentro del nervio intermedio de Wrisberg, se separan en dos partes diferenciadas tras su entrada a nivel del tronco cerebral.

El número de fibras mielinizadas de la segunda y tercera porciones del nervio facial comprende entre 12 000 y 20 000. En el conducto auditivo interno el número de fibras mielinizadas del nervio facial propiamente dicho varía entre 7 500 y 9 400 y las del nervio intermedio entre 3 100 y 5 300 [17]. Su número disminuye después de los 40 años.

Algunos autores han descrito una organización somatotópica de las fibras nerviosas del nervio facial [13], pero otros establecen que tal organización no existe y que las fibras que inervan las diferentes regiones de la cara están distribuidas al azar hasta llegar a las primeras divisiones de las ramas terminales [7].

Vascularización y vainas del nervio facial

El nervio facial está vascularizado por varios pedículos arteriales. En el ángulo pontocerebeloso y en el conducto auditivo interno, recibe su vascularización de la arteria cerebelosa anteroinferior. En el canal facial, la arteria petrosa superficial

proveniente de la arteria meníngea media y la arteria estilomastoidea rama de la arteria auricular posterior o de la arteria occipital se encargan de la vascularización. De la porción extracraneal se encargan las ramas de las arterias estilomastoidea, auricular posterior, occipital, temporal superficial y transversa de la cara. El nervio facial recibe igualmente un contingente arterial procedente de la carótida interna [10].

El retorno venoso se asegura por una red venosa más compleja que drena en las venas satélites de las arterias petrosas superficiales y estilomastoideas [8].

Estos vasos circulan en el grosor de la vaina del nervio facial donde a veces ocupan una gran parte del volumen del canal facial.

Las vainas del nervio facial difieren según el nivel *(fig. 8)*. En el ángulo pontocerebeloso y el conducto auditivo interno, el nervio está recubierto por una fina membrana aracnoidea. A nivel de la porción laberíntica aparece una vaina conjuntiva epiperineural muy fina que contiene algunos vasos. Esta vaina va engrosándose progresivamente hasta el agujero estilomastoideo donde ocupa la mayor parte del canal óseo. Incluye entonces numerosos vasos. En su porción intracraneal e intrapetrosa, el nervio facial no tiene organización fascicular. Tras su emergencia por el foramen estilomastoideo aparecen los fascículos nerviosos rodeados por perineuro estando el nervio facial rodeado por una vaina conjuntiva epineural.

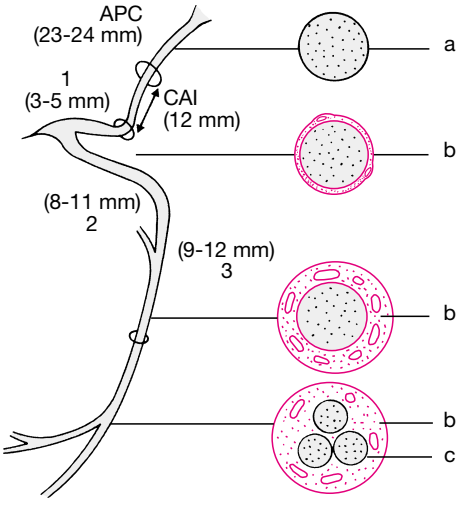

8 *Los diferentes segmentos del nervio facial: longitudes y vainas*
APC. Ángulo pontocerebeloso.
CAI. Conducto auditivo interno.
a. Piamadre.
b. Epineuro.
c. Perineuro.

Conclusión

El nervio facial es un nervio mixto que tiene una sistematización compleja y que cumple numerosas funciones. Se desarrolla a partir del segundo arco branquial y se encarga de la inervación de todos los elementos provenientes del mismo. Es necesario conocer bien su anatomía para comprender la semiología del nervio facial. Por otra parte, es la mejor garantía para la preservación de este nervio durante la cirugía de la base del cráneo, del oído medio y la parótida.

Cualquier referencia a este artículo debe incluir la mención del artículo original: Bordure P, Runner O, Robert R et Legent F. Anatomie du nerf facial. Encycl Méd Chir (Editions Scientifiques et Médicales Elsevier SAS, Paris, tous droits réservés), Oto-rhino-laryngologie, 20-258-A-10, 1995, 8 p.

Bibliografía

[1] **BAXTER A.** Dehiscence of the fallopian canal : an anatomical study. J Laryngol Otol **1971** ; 85 :587-594

[2] **BEAUVILLAIN C, SIMON C, WESOLUCH M, LEGENT F.** Anatomie du nerf facial chez le nouveau-né. Deuxième et troisième portion : applications chirurgicales. Ann Otolaryngol Chir Cervicofac **1982** ; 99 : 223-230

[3] **ESSLEN E.** The acute facial palsis. Springer Verlag. Berlin. **1977**

[4] **FISCH U, ESSLEN E.** Total intratemporal exposure of the facial nerve : pathologic findings in Bell's palsy. Arch Otolaryngol **1972** ; 85 : 335-341

[5] **FOLEY JO, DUBOIS FS.** An experimental study of the facial nerve. J Comp Neuro **1943** ; 79 : 79-106

[6] **FONTAINE C.** Le système musculo-aponévrotique superficiel de la face. [Thèse]. Amiens. **1989**

[7] **GACEK RR, RADPOUR S.** Fiber orientation of the facial nerve : an experimental study in the cat. Laryngoscope **1982** ; 92 : 547-556

[8] **GRAY'S ANATOMY.** Churchill Livingstone. New York. **1989**

[9] **GUERRIER Y.** Traité de technique chirurgicale ORL et chirurgie cervico-faciale. Tome IV. Masson. Paris. **1987**

[10] **GUERRIER Y.** Surgical anatomy, particularly vascular supply of the facial nerve. In : Fisch-U ed. Proceedings of the third international symposium on facial nerve surgery 1976. Aesculapius Publishing **1977** ; pp 13-23

[11] **LANG J.** Clinical anatomy of the head. Springer Verlag. Berlin. **1983**

[12] **LEGENT F, PERLEMUTER L, VANDENBROUCK C.** Cahiers d'anatomie ORL : oreille (4e ed). Masson. Paris. **1984**

[13] **MAY M.** The facial nerve. Thieme. Stuttgart. **1986**

[14] **ROUVIERE H, DELMAS A.** Anatomie humaine. Tête et cou. Tome I. Masson. Paris. **1978**

[15] **SPECTOR JG, GE X.** Ossification patterns of the tympanic facial canal in the human fetus and neonate. Laryngoscope **1993** ; 103 : 1052-1065

[16] **TAKAHASHI H, SANDO I.** Facial canal dehiscence : histologic study and computer reconstruction. Ann Otol Rhinol Laryngol **1992** ; 101 : 925-930

[17] **THURNER KH, EGG G, SPOENDLIN H, SCHROTT-FISCHER A.** A quantitative study of nerve fibers in the human facial nerve. Eur Arch Otorhinolaryngol **1993** ; 250 : 161-167

[18] **WETMORE SJ.** Surgical landmarks for the facial nerve. Otolaryngol Clin North Am **1991** ; 24 : 505-530